

Malattia oculare tiroidea: • Un continuum di cura in evoluzione

Disclaimer

- *I prodotti non approvati o gli utilizzi non approvati dei prodotti approvati possono essere discussi dai docenti; queste situazioni possono riflettere lo stato di approvazione in una o più giurisdizioni*
- *I membri della facoltà che hanno presentato i lavori sono stati avvisati da USF Health e touchIME al fine di garantire la divulgazione di qualsiasi riferimento a un uso non etichettato o non approvato*
- *Nessuna approvazione da parte di USF Health o touchIME di prodotti non approvati o usi non approvati è espressa o implicita dalla menzione di tali prodotti o usi nelle attività di USF Health e touchIME*
- *USF Health e touchIME declinano qualsiasi responsabilità per errori e omissioni*

Gruppo di esperti



Dott. Andrea Kossler

Oftamologo

Scuola di Medicina
dell'Università di Stanford
Palo Alto, California, Stati Uniti



Dott. Mario Salvi

Endocrinologo

Università degli
Studi di Milano
Milano, Italia



Dott. Edsel Ing

Oftamologo

Università dell'Alberta
Alberta, Canada
Università di Toronto,
Ontario, Canada



Agenda

Comprendere i meccanismi della TED: Chi è a rischio?

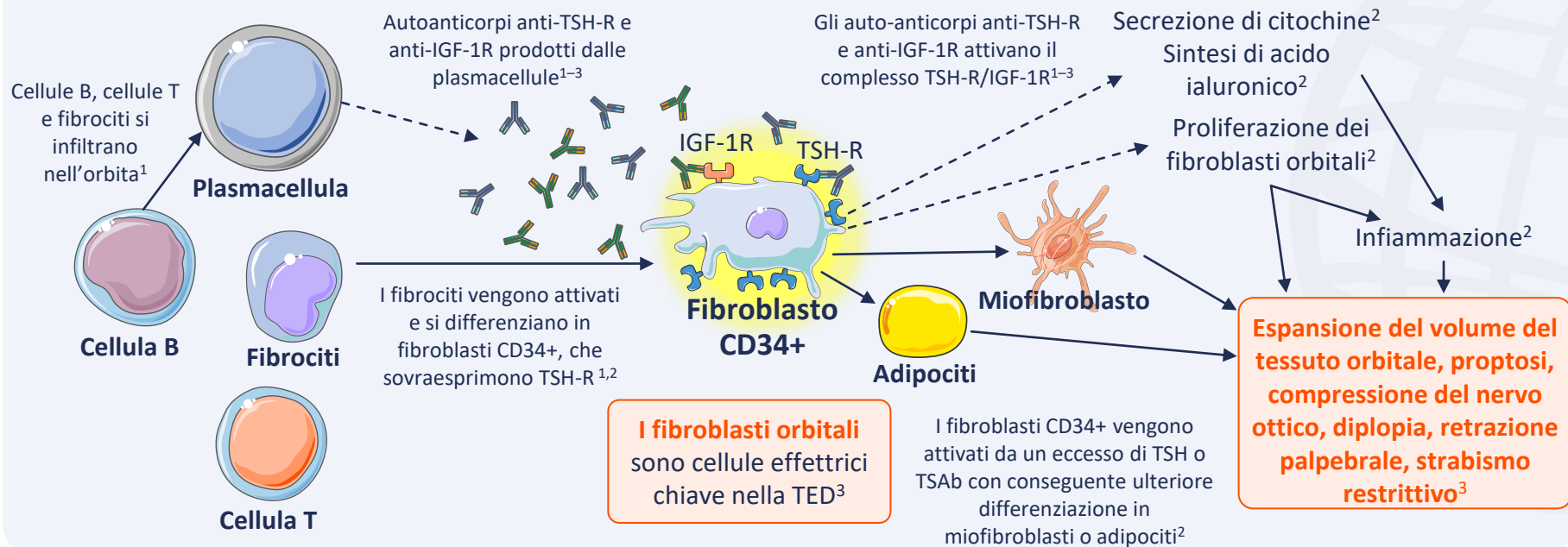
Presentazione clinica della TED: Quali sono i segni e i sintomi?

Diagnosi TED: Cosa comporta?



Comprendere i meccanismi della TED: Chi è a rischio?

La TED è caratterizzata da infiammazione e rimodellamento dei tessuti molli orbitali e delle aree periorbitali^{1,2}



IGF-1R, recettore del fattore di crescita simile all'insulina 1; TED, malattia oculare tiroidea; TSAb, anticorpi stimolante tiroidei; TSH, ormone tireotropo o tireostimolante; TSH-R, recettori del tireostimolante.

1. Men CJ, et al. *Ther Adv Ophthalmol.* 2021;13:1-14; 2. Moledina M, et al. *Eye (Lond).* 2024;38:1425-37; 3. Maurya RP, et al. *Int J Ocular Oculoplast.* 2021;7:117-30.

La storia naturale della TED prevede una fase attiva, una fase statica e una fase inattiva¹⁻³

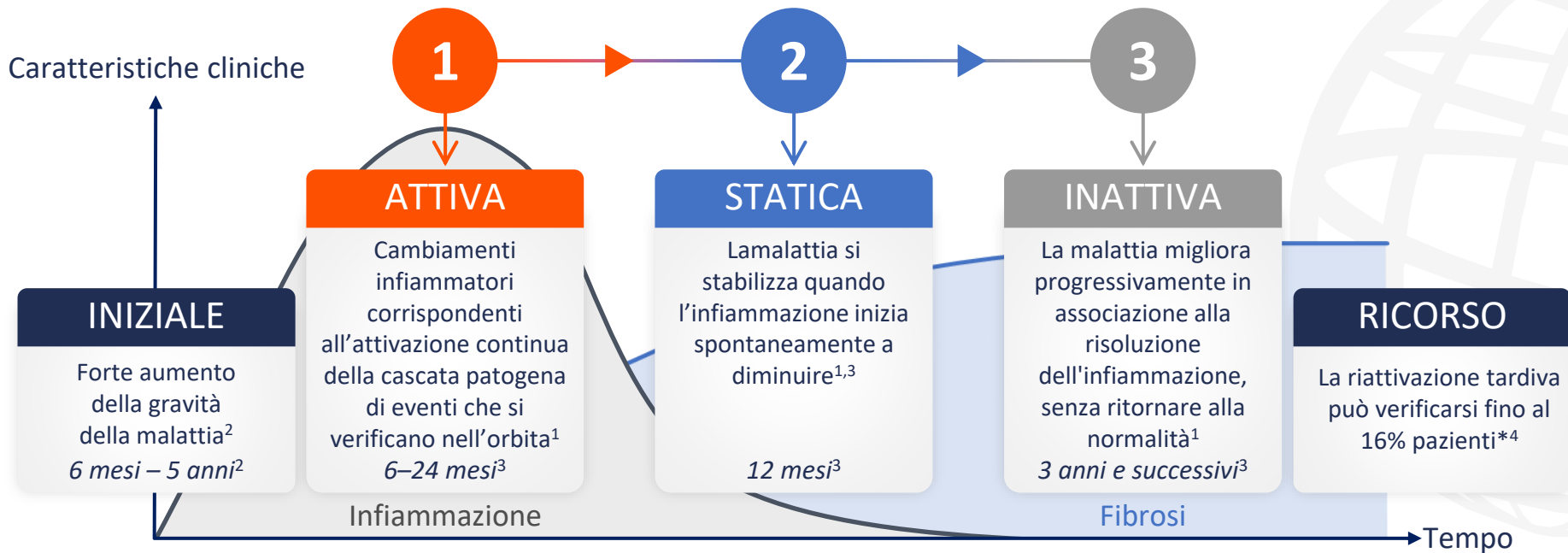


Grafico riprodotto da Maurya RP, et al. *Int J Ocular Oculoplast.* 2021;7:117-30 (CC BY 4.0 www.creativecommons.org/licenses/by/4.0/).

*Sulla base di uno studio retrospettivo, N=415.⁴

TED, malattia oculare tiroidea.

1. Bartalena L, et al. *Front Endocrinol.* 2020;11:615993; 2. Shah SS, Patel BC. Thyroid Eye Disease. 2023, aggiornato. Disponibile a: www.ncbi.nlm.nih.gov/books/NBK582134/ (accesso 17 giugno 2024); 3. Maurya RP, et al. *Int J Oculoplasto oculare.* 2021;7:117-30; 4. Patel P, et al. *Ophthalmic Plast Reconstr Surg.* 2015;31:445-8.

La storia naturale della TED prevede una fase attiva, una fase statica e una fase inattiva¹⁻³

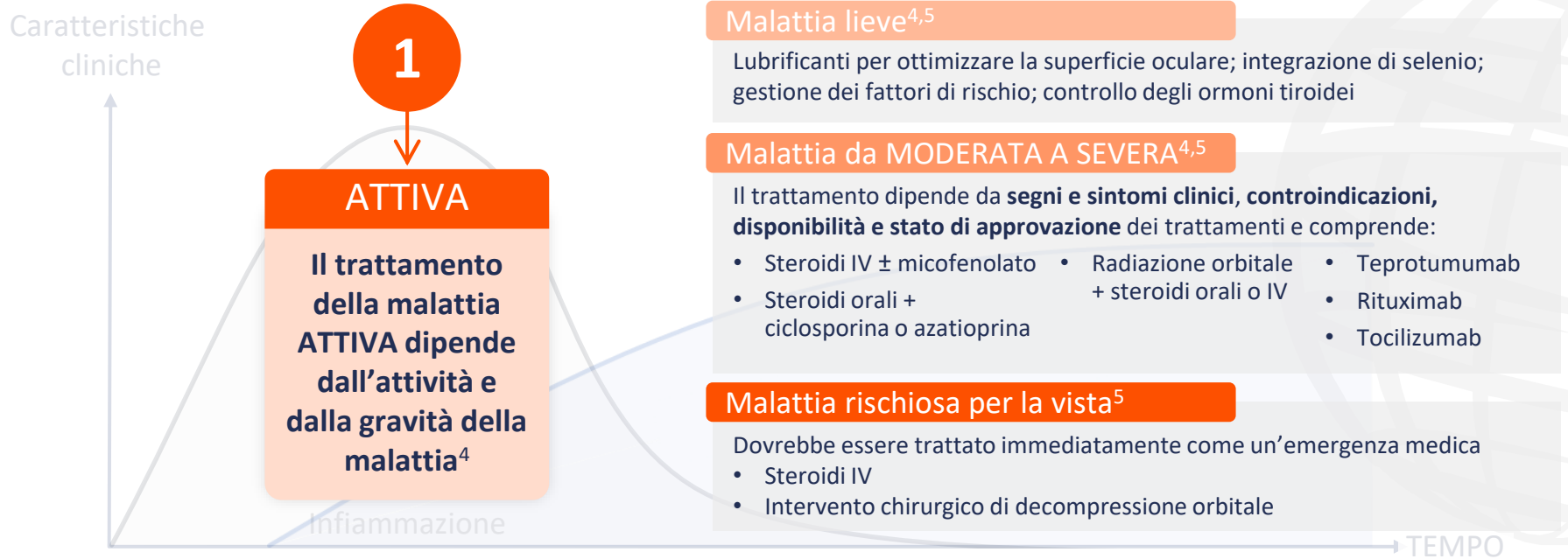

Grafico riprodotto da Maurya RP, et al. *Int J Ocular Oculoplast.* 2021;7:117–30 (CC BY 4,0 www.creativecommons.org/licenses/by/4.0/).

IV, endovenoso; TED, malattia oculare tiroidea.

1. Bartalena L, et al. *Front Endocrinol.* 2020;11:615993; 2. Shah SS, Patel BC. Thyroid Eye Disease. 2023, aggiornato. Disponibile a: www.ncbi.nlm.nih.gov/books/NBK582134/ (accesso 17 giugno 2024); 3. Maurya RP, et al. *Int J Ocular Oculoplast.* 2021;7:117–30; 4. Men CJ, Kossler AL. *touchREVIEW Oftalmolo.* 2024;18:33–40;

5. Bartalena L, et al. *Eur J Endocrinol.* 2021;185:G43–67.

La storia naturale della TED prevede una fase attiva, una fase statica e una fase inattiva¹⁻³

Caratteristiche
cliniche

Malattia INATTIVA

La **decompressione orbitale**, la **chirurgia plastica oftalmica** e la **chirurgia dello strabismo** possono trattare le **deturpazioni residue** (ad es. **esoftalmo**, **retrazioni palpebrali**, **gonfiore palpebrale** e periorbitale, **strabismo**, **tensione retro/perioculare** e **diplopia**)^{4,5}

Teprotumumab è un'alternativa alla decompressione orbitale per il trattamento della proptosi, ove disponibile⁶

3

INATTIVA

Le terapie
mediche
convenzionali non
hanno alcun ruolo
nel trattamento
della TED cronica⁴

Fibrosi

TEMPO

Grafico riprodotto da Maurya RP, et al. *Int J Ocular Oculoplast.* 2021;7:117–30 (CC BY 4,0 www.creativecommons.org/licenses/by/4.0/).

TED, malattia oculare tiroidea.

1. Bartalena L, et al. *Front Endocrinol.* 2020;11:615993; 2. Shah SS, Patel BC. Thyroid Eye Disease. 2023, aggiornato. Disponibile a: www.ncbi.nlm.nih.gov/books/NBK582134/ (accesso 17 giugno 2024); 3. Maurya RP, et al. *Int J Ocular Oculoplast.* 2021;7:117–30; 4. Kossler AL, et al. *J Clin Endocrinol Metab.* 2022;107:S36–46;

5. Bartalena L, et al. *Eur J Endocrinol.* 2021;185:G43–67; 6. Men CJ, Kossler AL. *touchREVIEW Oftalmolo.* 2024;18:33–40.



**Presentazione clinica della TED:
Quali sono i segni e i sintomi?**



Il disagio oculare è la manifestazione più comune nei pazienti affetti da TED¹

La **retrazione palpebrale** è il **segno clinico** più comune di TED¹

La **retrazione della palpebra superiore** è presente in più **90% casi**^{1,2}

Superficie oculare*



I sintomi dell'occhio secco si verificano nel 65–85% dei pazienti;³ infiammazione delle ghiandole lacrimali; aumento della produzione lacrimale; cheratocongiuntivite limbica superiore; lagofalmo; cheratopatia da esposizione; ulcerazione corneale;† perforazione corneale;† endoftalmite^{†1}

Palpebra



Retrazione palpebrale; svasatura laterale; ritardo della palpebra; lagofalmo; arrossamento; gonfiore¹

Orbita



Proptosi; ipertrofia del grasso orbitale e degli EOM; stasi e congestione venosa; ipertensione oculare¹

EOM



Strabismo restrittivo; allargamento della missione di osservazione elettoriale; fibrosi a esordio tardivo; diplopia¹

Nervo ottico



Neuropatia ottica distiroide (neuropatia ottica compressiva; stiramento del nervo ottico)¹

*TED attivo. †Casi gravi. Il testo in grassetto evidenzia il segno/sintomo chiave all'interno di ciascuna categoria.

EOM, muscoli extraoculari; TED, malattia oculare tiroidea.

1. Shah SS, Patel BC. Thyroid Eye Disease. 2023, aggiornato. Disponibile a: www.ncbi.nlm.nih.gov/books/NBK582134/ (accesso 17 giugno 2024);

2. Burch HB, et al. *Thyroid*. 2022;32:1439–70; 3. Sun R, et al. *BMC Ophthalmol*. 2023;23:72.



Diagnosi TED: Cosa comporta?



La diagnosi TED viene generalmente effettuata clinicamente, sulla base della presentazione di segni e sintomi oculari¹



È presente la retrazione palpebrale più uno qualsiasi tra:²

- Disfunzioni della tiroide
- Proptosi
- Neuropatia ottica distiroide
- Muscoli extraoculari (visione doppia o movimenti oculari limitati)



Retrazione palpebrale assente più disfunzioni della tiroide più uno qualsiasi tra:²

- Proptosi²
- Disfunzione del nervo ottico²
- Coinvolgimento dei muscoli extraoculari²
- Risultati dell'imaging classico^{2,3}

Tutte le altre presentazioni²

- Considera una diagnosi alternativa

TED, malattia oculare tiroidea.

1. Barrio-Barrio J, et al. *J Ophthalmol.* 2015;2015:249125; 2. Burch HB, et al. *Thyroid.* 2022;32:1439–70; 3. Shah SS, Patel BC. *Thyroid Eye Disease.* 2023, aggiornato.

Disponibile su: www.ncbi.nlm.nih.gov/books/NBK582134/ (accesso 17 giugno 2024).

Gli oftalmologi possono confermare una diagnosi TED e valutare la gravità, l'attività e la traiettoria della malattia

Esame ambulatoriale consigliato da parte di endocrinologi per la valutazione della TED



Palpebre

Gonfiore, arrossamento, retrazione, lagofタルモ



Congiuntive

Rossore, chemosi



Proptosi

Posizione della cornea rispetto al bordo orbitale laterale utilizzando l'esoftalmometro, se disponibile



Movimenti oculari

Postura della testa, strabismo, limitazione del movimento, visione doppia, dolore retroorbitario



Cornea

Opacità dovuta a cicatrici o erosioni



Visione*

VA, desaturazione del colore, difetti del campo visivo, difetto pupillare afferente relativo, papilledema/atrofia ottica

Esame oftalmico formale da parte di oftalmologi esperti in TED



Visione

Visione centrale; visione dei colori; visione periferica

Esame: tabella di Snellen; tavole a colori; test della pupilla; esame del fondo e del nervo ottico



Infiammazione

Rossore e gonfiore delle palpebre e della congiuntiva

Esame: biomicroscopio con lampada a fessura



Strabismo

Diplopia; riduzioni; strabismo

Esame: test del riflesso della luce corneale; test di copertura



Aspetto

Retrazione palpebrale; proptosi; esposizione corneale

Esame: distanza del riflesso marginale; esoftalmometria; biomicroscopio con lampada a fessura; colorazione con fluoresceina

*Richiesto se l'anamnesi suggerisce una perdita della vista.

TED, malattia oculare tiroidea; VA, acuità visiva.

Burch HB, et al. *Thyroid*. 2022;32:1439–70.